

DIAGNÓSTICO DE LA RESONANCIA MAGNETICA EN EL CANCER DE MAMA MULTIFOCAL, CODIFICADO EL PROCEDIMIENTO BAJO EL CODIGO BH32ZZZ EN CIE 10-ES

AUTORES: Fca. Luisa Bellido Naranjo; Fca. Rosa Berral Navarro; Rosa M^a Pintor Romero



OBJETIVOS

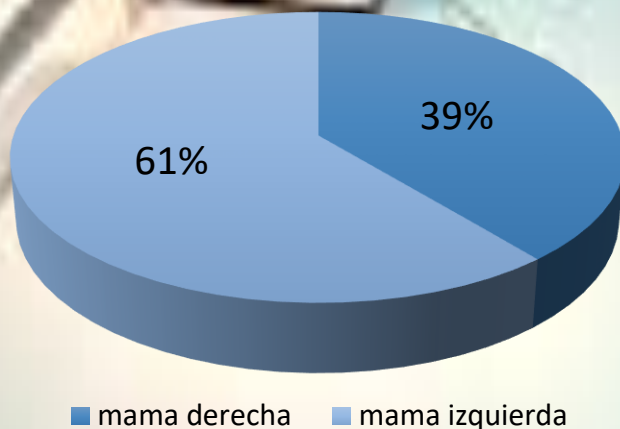
El objetivo principal del estudio es demostrar el valor añadido de la RM a las técnicas diagnósticas tradicionales de mamografía y ecografía en la evolución radiológica e patología mamaria maligna multifocal. De manera secundaria, el diagnóstico de tumores multifocales puede suponer un cambio en el manejo terapéutico de nódulos tumorales que inicialmente podrían pasar desapercibidos con la consecuencia de un peor manejo inicial.

MATERIAL Y METODOS

En el estudio se recoge los datos de pacientes diagnosticadas de cáncer de mama multifocal en un hospital general durante el año 2015, sin exclusión por edad ni por factores como la anatomía patológica, la inmunohistoquímica tumoral o el tipo de tratamiento. No entran en el estudio los tumores multifocales diagnosticados anatomopatológicamente en la pieza quirúrgica, sino solo aquellos diagnosticados durante la estadificación preoperatoria. El informe definitivo de anatomía patológica se utiliza únicamente para corroborar los hallazgos. Se incluyen un total de 31 pacientes recogidas por el programa informático del servicio de radiología del hospital al aplicar en la búsqueda por termino la palabra “multifocal”.

RESULTADOS

Todos los casos recogidos son de pacientes de sexo femenino, con un 61% de cánceres de la mama izquierda y un 39% de la derecha. El 19% son tumores lobulillares. Se clasifican asimismo los tumores según el tipo de receptores y el estadio. En 8 de 31 pacientes, la RM halló nódulos multifocales que pasaron desapercibidos en ecografía-mamografía iniciales, lo que supuso un cambio en la actitud terapéutica.



CONCLUSIÓN

Podemos concluir que la RM es una prueba de imagen imprescindible en el estadiaje del cáncer de mama, que permite identificar otros focos neoplásicos adicionales y, por tanto, cambiar la actitud terapéutica inicial.